Lane Medical Library

Aus dem anatomischen Laboratorium in Bonn.

Zur

Entwickelung der Milchdrüse.

Inaugural-Dissertation

zur

Erlangung der Doctorwürde

bei

der medicinischen Facultät

der Rheinischen Friedrich-Wilhelms-Universität zu Bonn,

eingereicht und mit den beigefügten Thesen verteidigt

am 5. August 1882, Nachmittags 4 Uhr,

von

Dietrich Barfurth,

Dr. phil.

Mit einer Tafel.

Bonn,

Universitäts-Buchdruckerei von Carl Georgi.

1882.

Herrn Professor

r. Freiherrn von la Valette St. George

hochachtungsvoll gewidmet.

Der feinere Bau der Brustdrüse und die Sekretion der Milch haben in der neuesten Zeit wieder vielfach das Interesse der Forscher auf sich gezogen und zahlreiche Bearbeitungen erfahren. Da sich die Geschichte der hierauf bezüglichen Untersuchungen und Anschauungen in hinreichender Ausführlichkeit bei Heidenhain [1]), Rauber [2]), Kehrer [3]), Rein [4]), Huss [5]) u. a. findet, so sehe ich von einer historischen Einleitung ganz ab und führe die Autoren nur da ein, wo ich im Verlauf der Darstellung meiner Untersuchungen pro oder contra mit ihnen zusammentreffe.

In rein histologischer Beziehung suchte ich vor allen Dingen die Frage zu entscheiden, ob sich die wachsende Drüse durch die Bildung solider „Knospen" oder in Form echter mit einem Lumen versehener Alveolen vergrössere, ob also das neugebildete Epithel mehrschichtig oder einschichtig sei. Hieran schlossen sich Untersuchungen über die Epithelzellen selber, über ihre Beziehung zur Membrana

---

1) Heidenhain, Physiologie der Absonderungsvorgänge; im Handbuch für Physiologie von Hermann. Leipzig 1880. V. Bd. 1. Theil.

2) Rauber, Ueber den Ursprung der Milch. p. p. Leipzig 1879. p. 26 ff.

3) Kehrer, Zur Morphologie des Milchcaseins. p. 3 ff.

4) Rein, Untersuchungen über die embryonale Entwicklungsgeschichte der Milchdrüse. Arch. f. mikr. Anatomie XX. Bd. 1882. p. 431 ff.

5) Huss, Beiträge zur Entwicklungsgeschichte der Milchdrüsen p. p. Jen. Zeitschrift für Medicin u. Naturwissenschaft. VII. Bd. 1873. p. 177 ff.

propria und zum umliegenden Gewebe, und über die Rolle, die sie bei der Sekretion jungfräulicher und speciell der Drüsen Neugeborner („Hexenmilch") spielen. Zur Untersuchung kamen nur jungfräuliche Drüsen vom Menschen und von jungen Säugethieren aus dem extrauterinen Leben, und zwar von den ersten Lebenswochen bis zum fortpflanzungsfähigen Alter. Es lag in der Natur der Sache, dass nur die Schnittmethode angewandt wurde. Zur Härtung dienten Osmiumsäure (1 %), Chromsäure (0,2 %) und absoluter Alkohol; zur Kernfärbung benutzte ich fast ausschliesslich Alauncarmin (nach Grenacher), seltener Haematoxylin, Eosin und Bismarckbraun. Für die Anregung zu dieser Arbeit und die fortwährende Unterstützung bei Ausführung derselben sage ich Herrn Professor Dr. Freiherrn von la Valette St. George und Herrn Professor Dr. Nussbaum meinen herzlichsten Dank.

I. Die Bildung der jungen Follikel und ihr Epithel.

Die scheinbar einfache und leicht zu beantwortende Frage, ob das Epithel neu gebildeter Drüsenendigungen [1]) einschichtig oder mehrschichtig ist, ob also echte „Follikel" oder „Knospen" gebildet werden, findet bei den Autoren eine sehr verschiedene — oft auch gar keine — Beantwortung. Was zunächst die Drüsenendigungen anbetrifft, die wir in der secernirenden Drüse eines säugenden Thieres finden, so erklärt z. B. Langer [2]), dass sich in den Drüsenbläschen, wie in den Ausführungsgängen der weiblichen Mamma nur ein einschichtiges Epithel finde. Rauber [3]) hat bei säugenden Kaninchen das Epithel stets „nur in einfacher Lage gesehen,

1) Ich wähle diesen allgemeinen Ausdruck, um nichts zu praejudiciren.

2) Langer, Die Milchdrüse. Stricker's Handbuch der Lehre von d. Geweben. Leipzig 1871. p. 628.

3) A. a. O. p. 38.

während bei älteren Kühen 2—3fache Schichtung vorkommen kann". Kolessnikow [1]) findet in Drüsen, deren Alter und Stadium er nicht angibt, die aber nach dem Zusammenhange als reife, secernirende aufzufassen sind, ausser der Schicht von Epithelialzellen noch eine Schicht von „Unterepithelialzellen" (Keimzellen) und in den Alveolen anderer Läppchen „ein mehrschichtiges Epithel von polygonaler Form". Kehrer [2]) gibt das Alveolenepithel aus der Milchdrüse einer Kuh als einschichtig, dasselbe bei säugenden Kaninchen als mehrschichtig an. Heidenhain [3]) erklärt von der secernirenden Drüse ganz bestimmt: „Die Innenfläche der Alveolen, wie die Gänge, in welche dieselben einmünden, ist von einer einfachen Lage von Zellen bedeckt". Auch Th. Kölliker [4]) beschreibt und zeichnet das Drüsenepithel einer 24jährigen Wöchnerin als einschichtig, und Partsch [5]), der im Gegensatze zu Kolessnikow auch das Drüsenepithel der Kuh einschichtig gefunden hat, erklärt mit grosser Entschiedenheit das Drüsenepithel aller Thiere, die er untersucht hat, für einschichtig. Die angeführten Beispiele werden zur Genüge beweisen, dass die Mehrzahl der Forscher das Epithel reifer, secernirender Drüsen für einschichtig hält.

Wie verhält es sich nun aber mit dem Alveolenepithel junger unentwickelter Drüsen?

Nach Langer [6]) ist „der Bildungsvorgang des Drüsenelements formell als eine stetig fortschreitende Knospung" zu bezeichnen; „den Inhalt des ganzen jungfräulichen Gangwerkes bilden Zellenmassen, welche in den Enden dicht

---

1) Archiv f. path. Anat. VII. Bd. 1877. p. 531.

2) A. a. O. p. 22 u. 24.

3) A. a. O. p. 381.

4) Th. Kölliker, Beiträge zur Kenntniss der Brustdrüse. Würzburg 1879. pag. 14 u. Fig. 8.

5) Partsch, Ueber den feineren Bau der Milchdrüse. Breslau 1880.

6) A. a. O. p. 630 u. 631.

gehäuft einen soliden Kern darstellen, in den Gängen aber, die bereits wegsam sind, die Wände in einfacher Schicht bekleiden.“ Rauber [1]) findet in den Acinis der „noch unentwickelten, in Sprossung begriffenen Drüse einer fünf Früchte tragenden Maus“ kein Lumen; „denn die Weiterentwicklung der Drüse vollzieht sich bei der Maus nicht durch Hohlsprossung, sondern durch solide Knospung in das umgebende Fettgewebe hinein und die Höhlenbildung ist eine nachträgliche.“ Kehrer [2]) gibt das Epithel der Mamma einer hochschwangeren Frau als einschichtig an. Nach Th. Kölliker [3]) geht das Wachsthum der jungfräulichen Brustdrüse in „der Weise vor sich, dass die Gänge seitlich Sprossen treiben, die zuerst als solide, nur aus Zellen ohne Lumen bestehende zapfenartige Auswüchse auftreten, welche allmählig durch Abschnürung eines Halses vom Hauptzweige zu einem Nebengange und Endbläschen sich differenziren.“ A. Kölliker [4]) sah in den Gängen der Milchdrüse von Neugeborenen Lumina, „dagegen waren auch hier die kolbigen Enden der letzteren ganz solid und nur aus Zellen gebildet.“ Saefftigen [5]), der in secernirenden Drüsen einschichtiges Epithel fand, beobachtete „nur selten, und das an kleineren Drüsenbläschen z. B. an manchen Acini einer trächtigen Katze“, zwei Lagen von Epithelien, eine peripherische und eine centrale (p. 21). Nach Talma [6]) sind die Zellen solcher Partien, die noch in der Entwicklung begriffen sind, „von einer unregelmässigen

---

1) A. a. O. p. 41.

2) A. a. O. p. 22.

3) A. a. O. p. 11.

4) A. Kölliker, Mikroskopische Anatomie. Leipzig 1854. p. 474.

5) Saefftigen, Zur feineren Anatomie der Milchdrüsse während der Lactationsperiode. Bulletin de l'Acad. imper. des sciences de St. Petersbourg.

6) Talma, Beitrag zur Histogenese der weiblichen Brustdrüse. Archiv für mikroskop. Anatomie. Bonn, 1881.

Form und öfters zwei- drei- oder mehrschichtig.“ (p. 145.) Rein [1]) constatirt im Gegensatze zu A. Kölliker den ersten Anfang einer Lumenbildung in den Drüsenröhren „zuerst an den erweiterten kolbenförmigen Enden der Kanäle“, „erst später in den oberen Abschnitten derselben“; De Sinéty [2]) sagt von einem neugeborenen Mädchen: „sur les culs-de-sac les plus dilatés, on voit qu'il n'y a qu'une seule couche d'épithélium cubique.“ (p. 297.) Ebenso findet er das Epithel bei einem zwölftägigen Knaben, dessen Drüse aber secernirt, durchweg einschichtig. (p. 298.)

L. Labbé und P. Coyne [3]) endlich schliessen sich der Langer'schen Auffassung an.

Diese Rundschau zeigt wohl unzweifelhaft, dass fast alle Beobachter dem Wachsthum der Drüse durch Bildung solider oder doch mit mehreren Epithellagen versehener Knospen das Wort reden. Trotzdem bin ich durch meine eignen Untersuchungen an Menschen und jungen Säugethieren zu der Ueberzeugung gekommen, dass die wachsende Drüse im extrauterinen Leben sich durch Bildung echter Follikel mit vorgebildetem Lumen vergrössere. Bevor ich aber diese Frage weiter discutire, gebe ich einige Mittheilungen über meine Untersuchungen.

Ein weibliches Meerschweinchen, 14 Tage alt, wurde getödtet, die Zitzen der beiden Milchdrüsen an der Basis mit scharfem Messer abgeschnitten — um das Eindringen der Reagentien in das Drüsenparenchym zu erleichtern — und dann die Drüsen mit der Haut und einer Partie der um- und unterliegenden Gewebe herauspraeparirt. Beide Drüsen

---

1) Rein, Untersuchungen über die embryonale Entwicklungsgeschichte der Milchdrüse. Archiv für mikroskop. Anatomie. Bonn, 1882.

2) De Sinéty, Recherches sur la mamelle des enfants nouveau-nés. Archives de Physiol. Paris, 1875.

3) L. Labbé et P. Coyne, Traité des tumeurs benignes du sein. Paris, 1876. p. 78 u. 79.

wurden unter Vermeidung alles Zerrens auf Kork ausgespannt, und die eine in Osmiumräure von 1 % 40 Minuten lang, die andere in absoluten Alkohol gebracht. Nach erfolgter Härtung wurden möglichst feine Verticalschnitte angefertigt, in Alauncarmin gefärbt und in Glycerin untersucht. Ich bemerke hier gleich, dass ich nur solche Schnitte berücksichtigte, von denen ich annehmen durfte, dass sie genau senkrecht zur Hauptachse mehrerer oder auch nur eines Follikels gefallen waren; alle „schiefen“ [1]) Schnitte wurden beseitigt. Mit der nöthigen Ausdauer gelingt es, gute Präparate herzustellen, an denen man alle Verhältnisse vollkommen deutlich beobachten kann. Solche Präparate zeigen, dass die Alveolen wie die Ausführungsgänge durchweg mit einem einschichtigen niedrigen Cylinderepithel bedeckt sind. Die Höhe der Zellen übertrifft die der andern Dimensionen nur wenig, oder ist gar geringer, so dass sie an manchen Stellen fast cubisch oder platt erscheinen. (Fig. 2, 3, 4.)

Die Zellen enthalten fast alle — wenigstens habe ich nur selten eine Ausnahme bemerkt — nur einen grossen, meist ovalen, oft auch kugelrunden Kern, in dem ich bei Thieren dieses Alters nur selten ein Kernkörperchen beobachtet habe. Nach dem Lumen der Alveole zu bemerkt man oft am Rande der Zellen einen Saum, der schon vielfach an andern Drüsen [2]) beobachtet wurde und der „durch erhärtende Reagentien der Art alterirt wird, dass er sich optisch deutlich abhebt von dem übrigen Protoplasma.“ (Weber.) Einen andern Saum sah ich in den Drüsenalveolen einer asphyctisch gestorbenen Neugebornen, wo derselbe als eine Art zusammenhängende, abhebbare Membran erschien. Da ich später hierauf noch ausführlicher zurück-

1) Man kann auch aus solchen Schnitten manches lernen, wenn man über die ganze Struktur der Follikel schon orientirt ist.

2) Man vergleiche darüber: Weber, Ueber den Bau und die Thätigkeit der sog. Leber der Crustaceen. Archiv für mikroskop. Anat. XVII. Bd. p. 434;

komme, so sei an dieser Stelle betont, dass es sich hier nur um einen Niederschlag aus dem Inhalt der Alveolen auf die Zellenoberfläche und nicht etwa um eine „Cuticula“ [1]) handelt. Denn wenn nach Leydig [2]) unter Cuticula „die Abscheidung einer Substanz über die Grenze des Protoplasma der Zelle hinaus“ zu verstehen ist, so dürfte bei einem echten sekretionsfähigen Drüsenepithel der Begriff Cuticula überhaupt unmöglich sein.

Das Protoplasma der Zellen ist homogen oder fein granulirt; von der streifigen Natur, wie sie Rauber [3]) beschreibt und abbildet, habe ich an den Drüsen dieses Stadiums nichts wahrgenommen. Die Grenzen der Zellen sind oft an sonst recht guten Präparaten gar nicht oder nur sehr schwer wahrzunehmen. Am besten sah ich sie an den Epithelien solcher Drüsen, die in Chromräure oder Osmiumsäure gehärtet waren. Dass das Protoplasma in Osmiumsäure nur nach sehr langer Einwirkung schwach grau wird, und sich in Alauncarmin so gut wie gar nicht färbt, sei nur nebenbei erwähnt. Die Kerne der Epithelzellen sind granulirt, färben sich in Alauncarmin nach kurzer Einwirkung — schon nach 5 Minuten sind die Kerne in frischen Präparaten gefärbt — und sind oft so gross, dass sie fast die Grenzen des Protoplasmas zu berühren scheinen.

Dass ich bei jungen Thieren dieses Entwicklungsstadiums nur selten Kernkörperchen fand, während die Epithelzellen

---

1) Rein (a. a. O. p. 447) freilich sagt: „Die nach dem Innern zugekehrte freie Oberfläche der Zelle zeigt einen aus glänzender amorpher Masse gebildeten Streifen, welcher als eine Cuticularbildung aufzufassen ist.“ Da ich der Leydig'schen Definition folge, so bezeichne ich den „Streifen“ als Saum, nicht als „Cuticula“, auch nicht als „Intima“, wie es vielfach geschehen ist. Jn der Sache selbst stimmt Rein vielleicht mit mir überein.

2) Leydig, Ueber die allgemeinen Bedeckungen der Amphibien. Arch. für mikr. Anat. XII. Bd. pag. 132.

3) A. a. O. p. 43.

der Drüse einer 23jährigen Virgo ohne Ausnahme ein oder mehrere Kernkörperchen zeigen, will ich noch besonders hervorheben. Karyolytische Vorgänge habe ich nicht beobachtet; wenn sie in diesem Stadium vorkommen, müssen sie sehr selten sein. [1])

Das Innere der Alveolen zeigt bei Thieren dieses Alters einen eigenthümlichen Inhalt, der mit einer eigentlichen Sekretion nichts zu thun hat; dabei will ich aber gleich hinzufügen, dass nach meiner Ansicht bei neugebornen Knaben und Mädchen eine wirkliche Sekretion vorkommt — ein Vorgang, der in jeder Beziehung sehr auffallend ist. Dieser oben erwähnte Alveoleninhalt ist an manchen Stellen homogen, an manchen fein körnig, oft schollig, fast immer aber stark lichtbrechend; in Alauncarmin färbt er sich ziemlich intensiv. Das ganze ist wahrscheinlich ein seröses Transsudat, welches durch die erhärtende Flüssigkeit geronnen ist; da es kein weiteres Interesse bietet, habe ich mich nicht näher damit beschäftigt. Die Bildung der jungen Alveolen [2]) geschieht in folgender Weise. (Fig. 4.)

Nicht eine solide „Knospe" wölbt sich vor, sondern ein mit Lumen versehener, in gewissem Sinne schon fertiger Follikel wird hervorgestülpt, der mit der Mutteralveole von einer zusammenhängenden Membrana propria umschlossen

---

1) Vgl. auch Saefftigen a. a. O. p. 23 u. ff.

2) Nach Langer (a. a. O. p. 630) sollen beim Neugebornen die Endbläschen fehlen und eigentliche Drüsenbläschen als letzte Enden eines bereits vielfach ramificirten Gangwerkes nur bei geschlechtsreifen Mädchen vorkommen. Dem gegenüber bin ich mit Rein (a. a. O. p. 465), Heidenhain (a. a. O. p. 389) und Saefftigen (a. a. O. p. 21) der Ansicht, dass „Acini, wie Milchgänge, welche letzteren bei Neugebornen in reichlicher Anzahl vorkommen, weder in ihren Durchmessern, noch in der Art ihres Epithels irgendwelche Anhaltspunkte für eine derartige strenge Scheidung auffinden lassen." (Rein.) So finde ich denn auch bei ganz jungen Thieren echte Alveolen.

wird. Das feine Lumen des jungen Follikels enthält dieselbe glänzende Masse [1]), wie die Mutteralveole. Auffallend ist der Reichthum an Kernen in dem perialveolären Gewebe. Zuweilen bekommt man von oben geschildertem Typus etwas abweichende Bilder. Wenn der Schnitt nicht ganz genau senkrecht zur Hauptachse des Follikels trifft, so ragen einige Kerne der „Korbzellen" zwischen die Epithelzellen vor. Da von diesen bindegewebigen Zellen später noch genauer gehandelt werden soll, so begnüge ich mich an dieser Stelle mit obiger Andeutung.

Während ich von jungen Meerschweinchen und Hunden verhältnissmässig leicht gute Präparate herstellen konnte, wurde mir das an Kaninchen schwerer, was zweifellos seinen Grund darin hat, dass die ohnehin so kleinen Epithelzellen der Milchdrüse beim Kaninchen noch etwas kleiner sind, als bei den oben genannten Thieren. Dass aber die Schwierigkeit der Herstellung guter Präparate mit der zunehmenden Kleinheit der Elemente wächst, leuchtet ein. Ich habe indessen auch von Kaninchendrüsen Schnitte erhalten, in denen die peripherstен Drüsenpartien, also die jungen Follikel, deutlich einschichtiges Epithel zeigten. Ich füge noch bei, dass auch die Endbläschen in den Drüsen neugeborner Knaben

---

1) Rein ist der Ansicht, dass die Bildung einer emulsiven Flüssigkeit, die er in den Schläuchen findet, in „directem Zusammenhange mit dem fettigen und körnigen Zerfall steht, der in den centralen Drüsenzellen vor sich geht und zu einem Hohlwerden der Schläuche führt". (A. a. O. p. 464.) Dieser centrale Zerfall gilt nach Rein für das Stadium des intrauterinen Lebens, da er bei einem neugebornen Mädchen schon alle Drüsenschläuche mit einem Lumen versehen und mit einer „sehr geringen Menge" der emulsiven Flüssigkeit versehen findet. Da ich diese Flüssigkeit auch in Drüsenschläuchen 14 Tage alter Meerschweinchen fand, deren Lumen nicht durch centrale Schmelzung entstand, sondern a priori vorhanden war, so habe ich oben die glänzende Masse, die ich gefunden habe, als „seröses Transsudat" bezeichnet.

und Mädchen und einer 23jährigen Virgo, die zu untersuchen ich Gelegenheit hatte, mit einer einfachen Epithellage bedeckt sind und dass das, was ich von den Alveolen aussagen kann, auch für die Ausführungsgänge bei allen von mir untersuchten Thieren gilt. Bevor ich die übrigen Resultate meiner Untersuchungen mittheile, möchte ich nun kurz die Frage diskutiren: Wie sind die sich widersprechenden Angaben der Autoren über unsern vorliegenden Gegenstand zu erklären?

Zunächst erinnere ich daran, dass fast alle Beobachter in der reifen secernirenden Drüse einschichtiges Epithel gefunden haben. In den Alveolen der wachsenden jungfräulichen Drüse des extrauterinen Lebens fanden nur wenige Untersucher mit mir eine einfache Epithellage. Uebereinstimmend geben endlich alle Forscher an, dass die embryonale Anlage eine solide Epithelmasse ist, die sich wiederum durch compacte Zapfen vergrössert und erst später sammt den Sprossungen kanalisirt wird; diese Lumenbildung beginnt nach Rein beim Menschen in einer Periode, von der an die Frucht extrauterin weiter „zu leben befähigt ist", d. h. im Anfange des 8. Monats und dürfte bis zum Ablauf der zweiten Lebenswoche vollendet sein. [1])

Es herrscht also Uebereinstimmung in Bezug auf die embryonale und auf die secernirende, nicht aber auf die sich entwickelnde Drüse in der Zeit von der Geburt bis zur vollen Function. Die Ursachen für die abweichenden Beobachtungen und Angaben der Autoren über diesen Punkt sehe ich

1) Es entspricht dieser Zeitraum Rein's VI. Periode: „Rückbildung der primären, weitere Ausbildung der sekundären Epithelanlage." Man sieht, dass meine Untersuchungen in der Periode beginnen, mit der Rein schliesst, und die nach Rein's VI. Periode weiter folgende Ausbildung der secundären Epithelanlage geschieht nach meiner Ansicht durchweg durch Neubildung von Follikeln mit einschichtigem Epithelbelage, eine Auffassung, die sich an Rein's Beobachtungen ungezwungen anschliesst.

1) in der Schwierigkeit der Untersuchung überhaupt. Bei der „Winzigkeit der wichtigsten Formbestandtheile", bei der „Zartheit des Organs" dürfte „die mikroskopische Untersuchung der Milchdrüse vielleicht mit mehr Schwierigkeiten verbunden sein, als die irgend einer andern Drüse." [1]) Dazu kommt noch die Ungleichartigkeit der Gewebe in der Drüse, die das Härten und Schneiden ausserordentlich erschwert.

2) in dem Umstande, dass die Beobachter sich nicht darauf beschränkten, lediglich solche Schnitte als massgebend anzusehen, die genau senkrecht zur Hauptachse der Follikel fielen, sondern auch schiefe Schnitte berücksichtigten und solche, die nur mehr oder weniger die Wand trafen. So sagt Heidenhain [2]) von Kolessnikow, der ein mehrschichtiges Epithel der secernirenden Alveolen abbildet, dass offenbar „seine Schnitte zu dick waren und nicht durch die Mitte der Alveolen gingen." Gleich entschieden spricht sich Partsch [3]) über diesen Punkt aus. Dass man die richtige Schnittebene um so schwieriger trifft, je kleiner die Alveolen sind, und dass zugleich die nöthige Feinheit des Schnittes um so schwieriger erreicht wird, je kleiner die Epithelzellen sind, ist ohne weiteres klar. Gerade diese Schwierigkeiten sind aber bei der sich entwickelnden Drüse vor der Sekretion in erhöhtem Masse vorhanden. Dazu kommt bei der unentwickelten Drüse noch eine Complication. Die Achse der Ausführungsgänge und der Alveolen, die ja niemals eine gerade, sondern eine krumme Linie bildet, ist bei solchen Drüsen noch krummer, d. h. sie weicht in der Raumeinheit viel stärker von der geraden Linie ab, als bei der secernirenden Drüse, die sich nach den übereinstimmenden Berichten der Beobachter in einem kräftigen Turgor befindet, durch welchen die Alveolen und Gänge gestreckter und praller

1) Saefftigen a. a. O. p. 13.
2) A. a. O. p. 388.
3) A. a. O. p. 13.

werden. Wie wesentlich dieser Umstand für die Herstellung guter Präparate ist, konnte ich an einem schlagenden Beispiel selber erleben. Von den Brustdrüsen neugeborner Knaben oder Mädchen, die sich zur Sekretion der sogenannten „Hexenmilch“ anschickten, war es verhältnissmässig leicht, gute Schnitte zu bekommen, während mir das an der Drüse eines 5monatlichen Knaben, die genau so behandelt wurde, nur sehr schwer gelingen wollte, obgleich doch ohne Zweifel die letztere Drüse an sich weiter entwickelt sein musste, als die ersteren.

Nach dem Gesagten wird man es erklärlich finden, wenn ich selber gestehe, dass es mir nicht gelang von jeder einzelnen Drüse demonstrative Präparate zu bekommen. Wenn ich nun trotzdem behaupte, dass die Entwicklung der Drüsen allgemein durch Bildung echter Follikel mit einschichtigem Epithel vor sich gehe, so könnte man mir den Vorwurf machen, dass ich die Grenze eines erlaubten Inductionsschlusses überschritte und dass ich eigentlich nur behaupten dürfe: die weitere Entwicklung der Milchdrüse geschieht vielfach durch Bildung echter Alveolen mit einer Epithellage. Trotzdem halte ich obigen allgemeineren Schluss aus dem einfachen Grunde für zulässig und sogar geboten, weil man nur nach guten und zuverlässigen Präparaten urtheilen soll. Schnitte, die nur einschichtiges Follikelepithel zeigen, müssen absolut zuverlässig sein, denn bei mehrschichtigem Epithel wäre keine einzige Schnittebene im Stande, mir eine einfache Epithelschicht vorzutäuschen, während umgekehrt bei Schnitten, die mehrfache Epithellage zeigen, wenigstens immer die Möglichkeit der Täuschung vorhanden ist. Wir haben also bei der Brustdrüse dasselbe Verhalten, was wir bei der grossen Mehrzahl secernirender Drüsen finden und was namentlich bei niederen Wirbelthieren und Wirbellosen, bei denen die Grösse der Alveolen und der Zellen die Untersuchung ungemein erleichtert, wohl von fast allen For-

schern [1]) gleichmässig berichtet wird: Möglichst grosse Ausdehnung der secernirenden Oberfläche bei möglichster Ersparniss an Material durch Bildung von Alveolen mit einschichtiger Epithellage. Vom teleologischen Standpunkte aus betrachtet haben wir hier also eine Nützlichkeitseinrichtung, wie wir sie bei secernirenden und resorbirenden Oberflächen im Organismus überall finden.

II. Die Beziehung des Epithels zum Bindegewebe.

Die bindegewebige Membrana propria, der die Epithelzellen aufsitzen, wird gegenwärtig von den meisten Beobachtern als eine structurlose Haut angegeben, in der nur spärliche Kerne zu sehen sind, welcher aber nach dem Innern des Acinus zu ein Flechtwerk eigenthümlicher Zellen aufliegt. Diese Zellen werden „Korbzellen" genannt und auch als Endothel des Acinus aufgefasst. Ueber ihren feineren Bau liegen zahlreiche Mittheilungen vor [2]), weshalb ich nicht näher darauf eingehe. Nur das eine bemerke ich, dass ich auch in den feineren Ausführungsgängen solche Zellen finde. Ihre Kerne ragen hier besonders weit in das Lumen des Ganges vor, so dass man oft eine doppelte Epithelschicht [3]) wahrzunehmeu glaubt. Dieses Verhalten ist für die Ausführungsgänge so charakteristisch, dass ich z. B. an der Drüse einer 23jährigen Jungfrau die Querschnitte der Acini

1) Man vergleiche z. B. Nussbaum, Ueber den Bau und die Thätigkeit der Drüsen. IV. Mittheilg. Arch. f. mikr. Anat. 1882. XXI. Bd. p. 335.

2) Vgl. Heidenhain a. a. O. p. 381. Langhans, zur path. Histol. d. weibl. Brustdrüse. Archiv für path. Anatomie. 58 Bd. p. 137. Saefftigen, a. a. O. p. 32 ff. u. A.

3) Daher von vielen auch „Unterepithelialzellen" genannt. Vgl. z. B. Kolessnikow a. a. O. p. 534. Die Bezeichnung „Keimzellen", die ich ebenfalls bei Kolessnikow in Parenthese beigefügt finde, kann nur zu irrthümlicher Anschauung veranlassen.

von denen der im gleichen Niveau liegenden Ausführungsgänge nur durch die besonders weit vorspringenden Kerne dieser Zellen unterscheiden konnte. Denn im Uebrigen sind die Zellen der Alveolen von denen der ausführenden Gänge, wenigstens in ihren tieferen Partien, nicht zu unterscheiden, wie denn überhaupt die scharfe Trennung von „Acini" und Milchgängen, die Langer haben will, namentlich in sekretorischer Beziehung nach meiner Ansicht unzulässig ist.

Rauber [1]) gibt dann noch an, dass er nach aussen von der Membrana propria noch Kerne findet, die er als „äusseres Endothel" bezeichnet, weil sie nach seiner Anschauung perialveolären Lymphräumen nach dem Acinus zu angehören, deren Gegenwand dann von einem äusseren Endothel der Capillarwandungen gebildet werde. Ich selber habe solche Kerne in der Drüse eines Neugebornen beobachten können, dessen Drüse sich zur Sekretion anschickte; bei andern Drüsen, die sich in vollständiger Ruhe befanden, habe ich dagegen auch kein äusseres Endothel gesehen. Da nun ja Rauber's Angaben sich auch auf secernirende Drüsen beziehen, in denen sich überhaupt erst der Turgor der Blut- und Lymphgefässe entwickelt, so stimmen meine Beobachtungen mit den seinigen recht wohl überein.

Aus meinen früheren Angaben geht hervor, dass die Membrana propria auch die ganz jungen Follikel schon umgibt, dass also die Membran von den wuchernden Epithelzellen gewissermassen vor sich her geschoben und erweitert wird. Ich kann mich deshalb Talma's [2]) Auffassung, der den jungen Follikeln die Membrana propria überhaupt abspricht, nicht anschliessen. Ebensowenig stimme ich Talma darin bei, „dass die sekretorischen Zellen der Brustdrüse sich, wenigstens zum Theil, aus Bindegewebszellen entwickeln." Die Bildung der neuen Drüsenelemente bei halb

1) Rauber, a. a. O. p. 37.
2) Talma, a. a. O. p. 155.

erwachsenen Kaninchen erfolgt nach Talma an einzelnen Stellen in dieser Weise. „Mitten im faserigen Bindegewebe z. B. liegt eine ungeheure Masse von lymphoiden Zellen, deutlich derart arrangirt, dass daraus die Umrisse neuer Drüsenbläschen und Drüsengänge gebildet werden. . . . Sofort sieht man, dass man nur eine starke Vermehrung der lymphoiden Zellen im Bindegewebe vor sich hat, wie solche nach der Application sehr verschiedener Reize gefunden wird; nur ist die Anordnung eine andere. Meines Erachtens folgt hieraus für den unbefangenen Beobachter, dass wirklich lymphoide Bindegewebszellen (deren Herkunft ich hier bei Seite lasse) sich vereinigen und nach einer Umwandlung in epitheloide Zellen und einem allmähligen Verschwinden der interstitiellen Substanz, welche an älteren Stellen gesehen wird, neue Drüsentheile bilden." (p. 152.)

Talma hat ferner in seinen Präparaten zwischen den Epithelzellen eigenthümliche sternförmige Kerne und Fasern gesehen; die Epithelzellen sind „an vielen Stellen durch die Bindegewebskerne und durch faseriges Gewebe von einander getrennt." (p. 150.) Ich habe schon erwähnt, dass sich Kerne der Korbzellen oft sehr weit zwischen die Epithelzellen [1]) vordrängen, so dass man oft glauben kann, die Elemente des Bindegewebes betheiligten sich an der Bildung der Epithelschicht; aber dies ist offenbar etwas ganz anderes als das, was Talma angibt. Solche Kerne, wie Talma sie zeichnet, habe ich zwischen den Epithelzellen junger Acini nicht finden können. In einem andern Punkte stimme ich Talma [2]) bei, nämlich darin, dass man in der ganzen Um-

1) Vgl. Partsch (a. a. O. p. 14), der bei hochträchtigen Thieren „nirgends kleine runde Subepithelialzellen" hat finden können. „Manchmal schien mir höchstens ein Kern der Korbzellen der Alveolenwand etwas mehr zwischen die Basen der Epithelzellen zu prominiren." Vgl. meine Fig. 2.

2) Vgl. Talma a. a. O. p. 148.

gebung der wachsenden Drüse einen manchmal recht grossen Reichthum von Zellen findet. Diese sind nach Partsch' Auffassung, der ich mich anschliesse, bei jungen Thieren, deren Drüsen von der Secretion noch weit entfernt sind, meistens Plasmazellen, also bindegewebiger Natur, während eigentliche Lymphkörperchen, mit denen man sie leicht verwechseln kann, seltener vorkommen. Letztere sind aber ungeheuer viel zahlreicher in Drüsen, die sich zur Sekretion anschicken, und Partsch [1]) hat Unrecht zu vermuthen, dass von Winkler und Rauber die „Plasmazellen für Wanderzellen aufgefasst worden sind". Da ich aber diesen Punkt im folgenden Abschnitt genauer besprechen muss, so breche ich diese Erörterung hier ab.

III. Die Beziehung des Epithels zur Sekretion in jungfräulichen Drüsen.

Es könnte scheinen, als bewegte ich mich in Widersprüchen, wenn ich im Eingange erklärte, nur von jungfräulichen Drüsen handeln zu wollen und nun die Frage der Sekretion heranziehe. Indessen wird sich bald zeigen, dass auch „jungfräuliche" Epithelien in mannigfacher Beziehung zur Sekretion stehen.

Betrachtet man z. B. Acini aus der Drüse einer 23jährigen Virgo (Hymen non perforatum!), so sieht man zunächst einschichtiges Epithel. (F. 1.) Trotz der Kleinheit der Acini und der Zellen gelingt es an Osmium- oder Chromsäurepräparaten leicht nachzuweisen, dass die Acini alle mit einer einzigen Epithellage versehen sind. Da bei der menschlichen Jungfrau immer eine grosse Anzahl von Follikeln zusammen in dem kolossal mächtigen elastischen Gewebe liegt [2]), so ist es hier verhältnissmässig leichter, gute Präparate herzustellen, als bei ganz jungen Säugethieren. Man trifft unter der grossen

1) A. a. O. p. 12.

2) Siehe auch die Zeichnungen von Langer.

Menge von Aciniquerschnitten in der Regel mehrere, in denen der Acinus richtig getroffen wurde und desshalb deutlich einschichtiges Epithel zeigt. Da aber die Acini so klein sind, so trifft man nicht selten nur die Kuppe eines derselben und man bekommt etwas auffallende Bilder: bei flüchtiger Betrachtung glaubt man, dass der ganze Follikel mit Zellen erfüllt sei, dass man also eine solide Knospe vor sich habe. Stellt man dann aber richtig ein und sieht genauer zu, so bemerkt man, dass die in der Mitte befindliche Zelle tiefer liegt, als die um sie liegenden, dass also diese tiefer liegende Zelle den Acinus nach unten zu abschliesst. (Fig. 3.)

Man bemerkt dann aber weiter in einer grossen Zahl von Zellen (manchmal in jedem Acinus eine oder mehrere) ein peripherisch, d. h. nach dem Lumen zu liegendes Kügelchen, welches in Osmiumsäurepräparaten als dintenschwarze Kugel [1]) erscheint. Rings um diese Kugel ist das Protoplasma der Zelle eigenthümlich blass und der Zellkern ist nicht gross, oval, nimmt auch nicht, wie sonst immer, den grössten Theil des Zellinneren in Anspruch, sondern liegt klein, unregelmässig, meist etwas elliptisch in einer Ecke. Es ist klar, dass wir in der schwarzen Kugel ein Sekrettröpfchen vor uns haben, welches die Zelle im Begriff ist auszustossen. Zellen, die sich eben des Sekrets entledigt haben, sehen wir manchmal in andern Acini. Diese Sekretbildung in physiologisch nicht functionirenden Drüsen ist schon längst beobachtet. Man weiss, dass bei Neugebornen manchmal unter mastitischen Erscheinungen etwa vom 4. bis 12. Tage eine Sekretion stattfindet; man kennt eine Sekretion

---

1) Die starke Schwärzung in Osmiumsäure und das ganze Aussehen machen es wahrscheinlich, dass das Kügelchen aus Fett besteht; es könnte freilich auch etwas anderes sein, z. B. Ferment. Leider war es mir zur Zeit unmöglich, die keineswegs leichten mikrochemischen Reactionen zur Feststellung dieses Punktes vorzunehmen.

bei jungfräulichen [1]) und sogar bei männlichen Brustdrüsen [2]), man kann der Drüse eines jungen nicht belegten Rindes lediglich durch manuelle Reizung eine ziemlich grosse Quantität von Milch entlocken [3]). Das sind lauter höchst merkwürdige Thatsachen, die dadurch nicht an Interesse verlieren, dass man sie „pathologisch" nennt. Kehren wir aber zunächst zu unsern secernirenden Zellen zurück.

Eine solche Zelle, die ein Sekrettröpfchen gebildet hat, sieht ganz anders aus, wie die andern; während letztere ein leicht granulirtes, durch Osmiumsäure ganz schwach grau gewordenes Protoplasma zeigen, findet man in ersterem um das Sekrettröpfchen einen ganz helllen Hof, so dass ich zu der Annahme neige, das eigentliche Sekrettröpfchen liege seinerseits wieder in einer helleren Blase [4]). Da man es aber hier mit sehr kleinen Elementen zu thun hat, so konnte ich über diesen Punkt keine absolute Gewissheit erlangen.

---

1) Vgl. de Sinéty a. a. O. p. 201: „Soit chez la femme, soit dans d'autres espèces animales, on a vu la sécrétion du lait se produire chez des vièrges."

2) Luschka (Anatomie d. männlichen Brustdrüse, Müller's Archiv 1852 p. 404) gelang es aus der Brustwarze der Leichen namentlich jüngerer Männer „einige sehr kleine Tröpfchen einer wasserhellen Flüssigkeit hervorzupressen." De Sinéty gibt an: „Quelquefois même l'appareil mammaire du mâle a pu accomplir cette fonction et donner naissance à du lait véritable, dont l'analyse chimique et l'examen microscopique ont confirmé la nature." S. die Quellen bei demselben p. 292.

3) Ich mache diese Angabe auf Grund einer mündlichen Mittheilung des Herrn Professor Dr. Werner an der landwirthschaftlichen Academie in Poppelsdorf.

4) Dieselbe Auffassung scheint Partsch (a. a. O. p. 29) zu haben, da ich bei ihm folgende Stelle finde: „Wahrscheinlich localisirt sich der Prozess oder vielmehr das Produkt hauptsächlich in dem dem Lumen des Endbläschens zugewandten Abschnitte der Drüsenepithelzelle, in welchem das hier zu beobachtende Bläschen ein Reservoir für das Sekret zu bilden scheint."

Sicher ist es aber, dass erst im weiteren Umkreise vom Sekrettröpfchen das Protoplasma der Zelle überhaupt wieder deutlich sichtbar wird und zwar zeigt es hier äusserst leichte Granulation. Betrachtet man nun dementsprechend eine Zelle, die das Sekrettröpfchen ausgestossen hat, so möchte man zuerst glauben, dass gar kein Protoplasma mehr vorhanden und statt der Zelle überhaupt nur eine Lücke da wäre. Indessen bemerkt man bei schärferer Beobachtung doch eine helle, wie extrahirt aussehende Masse: offenbar das Protoplasma der Zelle. Diese Zellen erinnerten mich an eine Mittheilung Heidenhain's, der ähnliche helle Zellen — die aber doch wahrscheinlich anderer Art sind — in den Milchdrüsen-Alveolen fand. Vergleicht man nämlich meine obige Schilderung mit den Worten Heidenhain's (a. a. O. p. 387) in denen er von gewissen Zellen des Acinus sagt: „Diese Zellen werden rund, hell oder doch nur matt granulirt und zeigen einen in der Regel excentrisch gelegenen Kern" — so wird man sich nicht verhehlen können, dass zwischen beiden Darstellungen eine gewisse Aehnlichkeit herrscht. Heidenhain gibt nun aber ferner an, dass die Colostrumkörperchen der Milch, die er in dem Epithel ebensowenig hat „auffinden können, wie irgend ein früherer Forscher", höchst wahrscheinlich mit jenen hellen Zellen in genetischem Zusammenhange stehen in der Weise, dass letztere Fetttröpfchen intussuscipiren und zu Colostrumkörperchen werden. Da ich nun keinen Anhaltspunkt für die Annahme habe, dass die von mir oben beschriebenen hellen Zellen zu Colostrumkörperchen werden, Heidenhain's Angaben sich auch auf die Zeit „vor und in den ersten Tagen nach dem Wurfe" beziehen, so halte ich mich auch nicht berechtigt, meinen Befund mit dem Heidenhain's zu identificiren.

Eine solche Sekretbildung habe ich nun bei den jungen Thieren, die ich untersucht habe, nicht bemerkt, und da ich sehr viele Drüsen mit Osmiumsäure behandelt habe, so wären mir Fetttröpfchen in den Epithelzellen schwerlich entgangen.

Bei neugebornen Kaninchen, Meerschweinchen, Hunden und Katzen habe ich etwas, was der „Hexenmilch“ bei menschlichen Neugebornen zu vergleichen wäre, nicht beobachtet. Auch in der Literatur finde ich darüber keine Angaben ausser der schon oben erwähnten Bemerkung de Sinéty's: „Soit chez la femme, soit dans d'autres espèces animales, on a vu la secrétion du lait se produire chez des vièrges“ [1]). Jedenfalls scheint die ungewöhnliche Sekretion, die wir beim Menschen in verschiedenen Lebensstadien finden, bei Thieren sehr viel seltener zu sein.

Ich gehe nun zur Darstellung meiner Beobachtungen an den Drüsen menschlicher Neugebornen über.

Von vorne herein muss ich erklären, dass alle Brustdrüsen von Neugebornen, die ich untersuchte, deutlich Spuren beginnender Sekretion zeigten und zwar die von Knaben wie Mädchen gleichmässig [2]).

Die Sekretion dieser sogenannten Hexenmilch, mit der öfters mastitische Erscheinungen verbunden sind und bei der die sonst etwa erbsengrosse Drüse der Neugebornen oft so gross und grösser wird, als eine Wallnuss, beginnt etwa mit dem 4. Lebenstage und hört bei normalem Verlauf nach einer Woche wieder auf; bei Kindern die in der 3. Lebenswoche stehen, hat die Brustdrüse meist wieder ihre gewöhnliche Form und Grösse.

Während der Sekretion zeigen alle Drüsen eine auffallende Erweiterung der Gänge von der Mündung bis zum blinden Ende. Th. Kölliker [3]), der diese Erscheinung besonders hervorhebt, gibt an, dass dieselbe bei Knaben etwas

---

1) A. a. O. p. 291. De Sinéty gibt seine specielle Quelle hierfür nicht an. Die Literatur, die er im allgemeinen „à ce sujet“ angibt, war mir leider nicht zur Hand.

2) Alte erfahrene Wärterinnen versichern, dass die Sekretion der „Hexenmilch“ bei Knaben häufiger zu beobachten sei als bei Mädchen.

3) A. a. O. p. 2.

„schwächer ausgebildet“ sei, als bei Mädchen; meine eigenen Untersuchungen erstrecken sich auf eine zu kleine Anzahl von Fällen, als dass ich darüber ein begründetes Urtheil haben könnte; ich muss aber gestehen, dass in den Drüsen dreier Knaben, die ich untersuchte, die Gänge mindestens gerade so weit waren, wie bei Mädchen. Th. Kölliker hält diesen Vorgang, wenn er in mässigem Grade auftritt, für physiologisch, derselbe wird aber nach ihm pathologisch (Mastitis), wenn bei höheren Graden und längerer Dauer die Drüse so weitgehende Veränderungen erleidet, „dass dieselben auf ihre gesammte weitere Entwickelung einen Einfluss haben müssen“ (p. 4). Er ist geneigt, die ganz ausbleibende oder mangelhafte Entwickelung der Brüste, die man bei sonst wohlgebildeten Frauen zuweilen träfe, auf solche Mastitiden des Kindesalters zurückzuführen — eine Ansicht, die manches für sich hat. Es herrscht nun unter den Beobachtern ein Zwiespalt darüber, ob man die Bildung und Ausscheidung der Hexenmilch als eine wirkliche Sekretion ansehen soll oder nicht. Langer spricht, wie schon bemerkt, den kindlichen Drüsen die „Endbläschen“ oder „eigentlichen Drüsenbläschen“, „selbst in jenen Fällen, wo ein Sekret abgeschieden wird“, ab. Es ist ja nun allerdings ein bedeutender Unterschied vorhanden zwischen den wenig verzweigten Gängen einer kindlichen und den sehr zahlreichen Alveolen einer reifen Drüse des erwachsenen Weibes. Physiologisch spielt aber dieser Unterschied gar keine Rolle, da es sich bei der grösseren oder geringeren Zahl der Verzweigungen und Alveolen nur um quantitative, nicht qualitative Differenzen handelt. Rein [1]), dem ich in dieser Beziehung vollständig beistimme, äussert seine Ansicht so: „Vom anatomischen Standpunkte aus steht nichts der Annahme im Wege, dass die Drüsen der Neugebornen zu einer sekretorischen Thätigkeit befähigt sind, da dieselben bereits einige Tage nach der Geburt ein fast

1) Rein a. a. O. p. 465.

vollständig ausgebildetes Organ, ganz wie es beim Erwachsenen existirt, darstellen". De Sinéty[1]) hat auf Grund seiner namentlich histologischen Untersuchung schon 1875 seine Ansicht entschieden dahin ausgesprochen, dass hier eine echte Sekretion vorliege. Vom rein physiologisch-chemischen Standpunkte aus kam Genser[2]) zu der Ansicht, dass die „Hexenmilch" sich in ihrer Zusammensetzung mehr dem in den ersten Tage nach der Geburt abgesonderten Colostrum der Frauen als vollkommen reifer „Frauenmilch" ähnelt.

Genser fand in der Drüse eines 14tägigen Mädchens 3 g Sekret; darin eine „nicht gerade unerhebliche Anzahl Colostrumkörperchen", „Butterkügelchen in verhältnissmässig ziemlicher Menge und von variabler Grösse". Der Uebersicht halber stelle ich hier die Genser'sche Analyse der Hexenmilch mit Durchschnittsanalysen von Colostrum und Frauenmilch[3]) zusammen:

---

1) De Sinéty, a. a. O. p. 301. Das Resultat seiner Beobachtungen bringt er in folgende Sätze:

1. Le lait, qu'on obtient de la mamelle des nouveau-nés, quelques jours après la naissance, est le résultat d'une véritable sécrétion.

2. L'état anatomique et physiologique de la glande mammaire, correspondant à cette période, est en beaucoup de points comparable à celui que l'on observe pendant la lactation chez la femme adulte.

2) Dr. Th. von Genser: Untersuchungen des Sekrets der Brustdrüse (Galactostase) eines neugebornen Kindes. Jahrbuch für Kinderheilkunde 1875.

3) Die Zahlen sind dem Lehrbuch der physiol. Chemie von Gorup-Besanez, Braunschweig 1878, entnommen.

In 100 Theilen sind enthalten	**Frauenmilch,** Mittelwerth. Gorup-Besanez p. 421.	**Colostrum,** Mittelwerth. Gorup-Besanez p. 422.	**Colostrum,** 4 Woch. v. d. Geburt. Gorup-Besanez p. 422.	**Hexenmilch,** Genser (die Zahlen auf 100 red.)
Wasser	88,908	86,440	94,524	95,705
feste Stoffe	11,092	13,560	5,476	4,295
Caseïn	3,924	5,273	—	0,557
Albumin	—		2,881	0,490
Butter	2,666	3,347	0,707	1,456
Milchzucker	4,364	4,466	1,727	0,956
Salze	0,138	0,474	0,441	0,826

Aus dieser Tabelle ergibt sich, dass die Hexenmilch dem Colostrum vor der Geburt am nächsten steht, dass die Differenzen in der quantitativen Zusammensensetzung zwar ziemlich erheblich sind, dass aber die qualitative Uebereinstimmug evident ist, dass der Unterschied zwischen Hexenmilch und Colostrum geringer ist, als der zwischen Colostrum und Frauenmilch, dass Hexenmilch sich nach Schlossberger's Ausdruck wie gewässerte Milch verhält, und desshalb halte ich mit Berücksichtigung aller in Betracht kommenden Umstände[1]) die Annahme für gerechtfertigt, dass wir es hier mit physiologisch gleichartigen Sekreten[2]) zu thun haben.

1) Vor allen Dingen ist wohl hervorzuheben, dass von der Hexenmilch überhaupt nur 2 Analysen (Genser und Hauff resp. Schlossberger) vorliegen, dass dieselben mit sehr geringen Quantitäten angestellt werden mussten und hauptsächlich desshalb wohl in Bezug auf den Gehalt an anorganischen Bestandtheilen sehr erheblich differiren.

2) A. Kölliker (Mikroskopische Anatomie, Leipzig 1854. p. 478) findet mit andern, dass die kindliche Milch „bald mehr die

Wenn ich demnach schon aus physiologisch-chemischen Gründen die Hexenmilch für ein echtes Sekret der Brustdrüse halte, so kann ich auch zur ferneren Begründung dieser Ansicht noch Argumente beibringen, die sich aus der Beobachtung des Verhaltens der Drüse während der Sekretion ergeben. Die Brustdrüsen eines am 3. Lebenstage gestorbenen Knaben wurden mit den umgebenden Weichtheilen herauspräparirt und die eine in 1% Osmiumsäure, die andere in 0,2% Chromsäure gehärtet. Es wurden von unten, also dem der Warze entgegengesetzten Ende her, Horizontalschnitte angefertigt und in Alauncarmin, Eosin und Haematoxylin gefärbt. Die Alveolen, — so nenne ich die blinden Enden der Milchgänge — so wie die Milchgänge zeigten deutlich die beginnende Sekretion: letztere waren mit einer Emulsion angefüllt, die aus einer in Osmiumsäure grau gefärbten geronnenen Grundmasse bestand und in welchen Fetttröpfchen verschiedener Grösse, Theile von Zellen und Kernen und — was mir sehr auffallend war — einige ziemlich wohl erhaltene ganze Zellen mit intensiv durch die färbende Substanz gefärbtem Kern und einem hellen, ganz leicht granulirten Protoplasmahof zerstreut lagen; Colostrumkörperchen waren bei dieser Art der Präparation mit Sicherheit nicht zu erkennen. Diese Masse erfüllte die Gänge beinahe vollständig, während das Lumen der Alveolen

---

Eigenschaften wahrer Milch, bald mehr die des Colostrums hat", nimmt aber keine wirkliche Sekretion an, sondern meint, dass die Milchbildung in diesem Falle mit einer Fetterzeugung in den centralen Zellen der soliden Drüsenanlagen zusammenhängt, durch welche diese erst ihre Höhlungen erhalten." Im folgenden entwickle ich meine Gründe für die Annahme einer echten Sekretion genauer. Kölliker sagt übrigens nachher selber: „Hiermit soll jedoch nicht gesagt sein, dass nicht auch eine wirkliche Sekretion mit der Bildung der Drüsenkanäle zusammenfällt und bin ich der Ansicht, dass dies wirklich bei Kindern und Erstgeschwängerten oft geschieht."

an manchen Stellen nicht ganz in Anspruch genommen war; Ektasien (Kölliker) waren hier nur in geringem Masse vorhanden.

Eine genauere Untersuchung des Epithels der Alveolen gab dann Aufklärung über den Ursprung der oben beschriebenen in der Sekretmasse enthaltenen Formbestandtheile. Vor allen Dingen fallen die zahlreichen kleinen und grösseren Fetttröpfchen auf, die die Zellen besonders am peripherischen, nach dem Lumen zu schauenden Ende erfüllen[1]). Ziemlich häufig sieht man um die Fetttröpfchen im Innern der Alveolen noch Reste des Protoplasmas — ein Beweis, dass die Zelle beim Ausstossen des Sekrets[2]) öfter ein Stück ihres Leibes mit opfert; ältere schon länger funktionirende Zellen werden wohl auch gelegentlich in toto sammt den Kernen ausgestossen und liefern dabei einen Theil der in der Sekretmasse vorhandenen an der Tinktion erkennbaren Kernreste.

Woher aber rühren die oben beschriebenen gut erhaltenen Zellen mit dem hellen Hof? Ein Blick auf das Epithel zeigt, dass die Zellen nicht, wie ich es sonst am Drüsenepithel junger Säugethiere beobachtete, regelmässig in einer Schicht neben einander liegen, sondern dass sie an manchen Stellen aus ihrer eigentlichen Lage verdrängt, gequetscht oder gehoben erscheinen und dass die Ursache dieser merkwürdigen Erscheinung in anderen Zellen zu suchen ist, die sich unter sie und zwischen sie drängen[3]). Und

---

1) In der sonst vortrefflichen Abbildung de Sinéty's (Fig. 4) vermisse ich die Fetttröpfchen in den Zellen.

2) Diese Darstellung entspricht der jetzt wohl allgemein angenommenen Anschauung über die Sekretionsvorgänge der Drüsenepithelzellen (vgl. u. A. Heidenhain a. a. O. p. 386 ff.). Auf das Kapitel der Milchsekretion speciell komme ich später noch zurück.

3) Dieselbe Erscheinung sah offenbar H. Schmid (Zur Lehre von der Milchsekretion. Dissertation. Würzburg 1877. p. 11.). „Die Epithelien umstanden nicht mehr in Reihen geordnet die Lichtung eines Ganges, sondern sie quetschten und schoben sich

diese letzteren Zellen gleichen den oben beschriebenen, im Inneren der Alveolen und Gänge liegenden so genau, dass ich keine Bedenken trage, sie für identisch zu erklären. Sie gleichen aber weiter andern Zellen, die man im perialveolären Bindegewebe, aber auch in Lymphspalten und vor allen Dingen in den Querschnitten der Gefässe findet, so auffallend, dass ich wiederum nicht anstehe sie für gleichartig zu erklären.

Um es kurz zu sagen: ich habe die Ueberzeugung, dass die erwähnten Zellen weisse Blutkörperchen sind, die aus dem perialveolären Gewebe durch die Membrana propria und die Epithelschicht hindurch in das Lumen der Alveolen eingewandert sind. Dieser Befund erinnert an die Rauber'schen Mittheilungen über den Ursprung der Milch, nach welchen dieselben aus dem in die Alveolen eingewanderten Lymphkörperchen entsteht, und bevor ich meine Beobachtungen weiter schildere, möchte ich desshalb noch einen Augenblick bei der Sekretionsfrage verweilen.

Nach der älteren Ansicht, als deren Vertreter Heidenhain[1]), Nasse, H. Meyer, Will und Kölliker nennt, sollen Colostrumkörperchen[2]) und Milchkügelchen in „Abkömmlingen der durch Wucherung sich vervielfältigenden Epithelzellen und fettige Degeneration derselben" entstehen; es lag dieser Ansicht die Meinung zu Grunde, dass die Alveolen durch die Epithelzellen ganz angefüllt wären, also ursprünglich gar keine Alveolen, sondern solide Epithelknospen

---

zwischen einander durch und thürmten sich da und dort in das Lumen hinein." Der fundamentale Unterschied zwischen Schmid's Auffassung und der meinigen besteht aber darin, dass Schmid alle Zellen die er hier sieht, für Epithelzellen (durch Wucherung sich vermehrend) hält, während ich nur einen Theil für Epithelzellen, die andern für eingewanderte Zellen halte.

1) Heidenhain, u. a. O. p. 388.

2) Nach Reinhardt sollen diese durch absterbende Drüsenepithelzellen unter Fettmetamorphose gebildet werden.

vorhanden wären. Da nach meinen Untersuchungen die Drüse lange vor der Sekretion ein fertiges System von echten Acini mit Ausführungsgängen hat, so ist diese Anschauung, die übrigens jetzt wohl fast allgemein verlassen sein dürfte[1]), unhaltbar.

Nach der neuesten Ansicht von Partsch und Heidenhain geschieht die Bildung der Fetttröpfchen in der einschichtigen Epithellage der Acini; eine und dieselbe Zelle kann mehrmals Sekrettröpfchen bilden und nebst kleineren oder grösseren Protoplasmapartien ausstossen[2]), geht aber schliesslich auch selber zu Grunde. Die Colostrumkörperchen entstehen aus den blassen matt granulirten Epithelzellen durch Intussusception von Fett. Schmid's[3]) Auffassung weicht hiervon in mancher Beziehung ab: er beschreibt eine den Talgdrüsenzellen ähnliche Epithelialwucherung und fasst den Process der Milchbildung in der Mamma als eine modificirte fettige Degeneration auf: „die Drüsenzellen sind also im Stande eine Zeit lang Fett zu erzeugen und dasselbe auszustossen, fallen aber dann einem baldigen Untergang[4]) anheim" (p. 15). Schmid sah richtig die grösseren Fettbläschen in den Epithelzellen vorzugsweise gegen das Lumen des Acinus hin liegen. Schmid steht also in der Mitte zwischen der älteren Theorie und der neuen Darstellung von Partsch und Heidenhain.

Eine ganz andere Theorie hat Rauber in seiner oft

---

1) Vgl. Nussbaum a. a. O. p. 327.

2) Dieser Modus der wiederholten Sekretbildung und -ausstossung ist in der jüngsten Zeit zum ersten Male von Nussbaum an den einzelligen Drüsen der Schwanzflosse von Argulus foliaceus direkt beobachtet und damit endgültig festgestellt worden (a. a. O. p. 331 ff.).

3) A. a. O. p. 10 ff.

4) Der Untergang der Zellen hat mit der Sekretion wohl nichts zu thun. Ich stimme Nussbaum's Worten vollständig bei: „Der Act der Sekretion ist nicht gleichbedeutend mit Zellentod; er ist eine energische Lebensbethätigung". (A. a. O. p. 337.)

citirten Schrift aufgestellt. Nach ihm liefern in die Alveolen einwandernde und fettig zerfallende Lymphkörperchen das Material zur Bildung der Milch, während er den Epithelzellen der Alveolen die Bildung eines Ferments zuschreibt, durch welches der Zerfall der Lymphkörperchen bewirkt oder beschleunigt wird. Schon vor Rauber hatte Winkler[1]) bemerkt, dass vielleicht in die Alveolen eingewanderte Zellen, die wahren (weissen) „Blutkörperchen auf's Haar glichen", mit der Galactopoese in Verbindung zu bringen seien. Ich finde aber schon eine hierauf bezügliche sehr merkwürdige Stelle bei Reinhardt[2]), die Rauber entgangen zu sein scheint, da er sie nicht mittheilt, obgleich sie für seine Theorie spricht. Reinhardt sagt p. 60: „Ich muss hier nochmals bemerken, dass überhaupt zwischen einer ausgebildeten Entzündungskugel, wie man sie in Exsudaten findet, und einem Colostrumkörper gar kein bestimmter formeller Unterschied existirt, und man würde beiderlei Bildungen, wenn man den Ort, woher sie entnommen, nicht wüsste, oder durch gleichzeitig neben ihnen vorhandene andere Elemente etwa ihren Ursprung errathen könnte, durchaus nicht zu unterscheiden im Stande sein." An dieser Stelle will ich denn gleich beifügen, dass sich in der jüngsten Zeit noch eine gewichtige Stimme zu Gunsten der Rauber'schen Theorie hat vernehmen lassen. Bonnet[3]) findet bei der Untersuchung des Ursprungs der Uterinmilch grosse Mengen von Lymphkörperchen im Innern der Uterindrüsen. „Auf jedem Schnitt

---

1) Winkler, Beitrag zur Histologie und Nervenvertheilung in der Mamma. Archiv f. Gynaek. 1877.

2) Reinhardt, Ueber die Entstehung der Körnchenzellen. Archiv f. path. Anat. 1 Bd. 1847.

Man vergl. dazu noch Kölliker, Mikroskop. Anatomie des Menschen p. 477.

3) Bonnet, Die Uterinmilch und ihre Bedeutung für die Frucht. Zu finden in: Beiträge zur Biologie (Festgabe zum 50jährigen Jubiläum von Bischoff). Stuttgart 1882.

sind noch Lymphzellen auf ihrer Passage durch's Epithel der Drüsen zu finden" (p. 234). Die bisherige Anschauung, „dass das fettig zerfallende Uterinepithel die geformten Bestandtheile der Uterinmilch liefere" ist nach ihm nicht mehr haltbar. Es handelt sich nicht um fettige Degeneration der Epithelzellen, „sondern um fettige Infiltration." „Das Fett, höchst wahrscheinlich unter dem Einfluss der Epithelien gebildet, wird aus der Zelle ausgestossen und der Flüssigkeit beigemischt" (p. 241). „Somit werden zwei Quellen für das in der Uterinmilch enthaltene Fett möglich. Einmal das Blutplasma, das bei der fortdauernden Hyperämie die Schleimhaut des Uterus reichlich durchtränkt und aus dem die Epithelien das Fett zu fällen scheinen, da es nur in ihrem Bereich nachweisbar ist, und dann die Leukocyten, auf die möglicherweise ebenfalls schon während ihrer Passage durch's Epithel von den Zellen desselben verändernd eingewirkt wird." „Die Leukocyten . . . . werden wohl durch die dann und wann stattfindenden Uteruscontractionen der Flüssigkeit beigemischt und nicht minder mögen diese Contractionen die Diapedese aus den strotzend gefüllten Capillaren begünstigen." In den Capillaren sind „die weissen Blutkörperchen auffallend vermehrt" (p. 248). Bonnet kommt schliesslich zu folgender Zusammenfassung: „Wie man sieht, bieten meine Untersuchungen, soweit sie das befruchtete Ei betreffen, eine gute Stütze der Aristoteles-Rauber'schen Anschauung", dass nämlich „zerfallende Leukocyten bei intakt bleibendem Epithel der Milchdrüse eine hervorragende Rolle bei der Milchbildung spielen und dass „ein Princip der Ernährung des Eierstockseies, des befruchteten Eies im Uterus und nach der Geburt der Frucht beim Säugling" massgebend sei.

Dass ich diese Mittheilungen so weit ausführte, wird man bei der Wichtigheit dieses Gegenstandes erklärlich finden. Ich kehre nun zur Darstellung meiner Beobachtungen an der Drüse Neugeborner zurück. Die Einwanderung der weissen Blutkörperchen in die Alveolen geht nicht an allen

Stellen in gleichem Masse vor sich. An guten Querschnitten sieht man oft eine geraume Strecke des Alveolenrandes mit ganz regelmässig neben einander stehenden Epithelzellen, während eine andere Stelle derselben Alveole das oben beschriebene Eindringen der Lymphkörperchen unter Vorthürmen und Auseinanderdrängen des Epithels zeigt. An solchen Stellen hat man dann oft die gefärbten Kerne der Epithelzellen, die der eingedrungenen Lymphkörperchen und die der Korbzellen (Endothel) neben einander, was bei oberflächlicher Betrachtung den Glauben erwecken kann, dass man es hier einfach mit mehrschichtigem Epithel zu thun hat. Die Kerne zeigen aber bei genauerer Betrachtung deutliche Unterschiede: Die der Epithelien sind fast ohne Ausnahme oval, die der Leukocyten rund und die der Korbzellen elliptisch mit einer meist vorhandenen nach der Membrana propria zu liegenden Abflachung.

Das perialveoläre Bindegewebe zeigt eigenthümliche Veränderungen. Die Membrana propria erscheint aufgelockert, so dass eine scharfe Grenze zwischen ihr und dem umgebenden Bindegewebe nicht mehr vorhanden ist. Die Lymphgefässe und Capillaren sind erweitert und mit den Elementen des Blutes stark gefüllt, und auch das interstitielle Bindegewebe im weiteren Umkreise ist mit Lymphkörperchen und allerdings auch Plasmazellen reichlich versehen. Da der springende Punkt in dieser ganzen Frage immer wieder in den Lymphkörperchen und ihrer Unterscheidung von anderen Zellen — namentlich den Plasmazellen [1]) — zu suchen ist,

1) Heidenhain hebt hervor, dass die Körperchen ausserhalb der Alveolen sich in Bismarckbraun tief braun, die des Epithels und des Alveoleninhalts mit Ausnahme ihrer Kerne nicht merklich färben (p. 389) und weist desshalb die Annahme einer Identität zurück. Dies trifft für die secernirende Drüse der Neugebornen nicht zu, da die Färbungen mit Bismarckbraun keine Differenzen ergeben; über die reife Drüse einer Stillenden habe ich keine eigenen Beobachtungen machen können, habe also keinen Grund, Heidenhain's Angabe zu bestreiten.

so stelle ich noch einmal meine Gründe für die Annahme, dass die Lymphkörperchen wirklich ausserhalb der Alveolen, zwischen dem Epithel und innerhalb des Lumens vorkommen, zusammen.

1. Zellen, die man in Lymphgefässen und kleineren Blutgefässen unzweifelhaft als Lymphkörperchen erkennt, haben dieselbe Form und meist auch dieselbe Grösse [1]), wie die zwischen dem Drüsenepithel und im Lumen der Alveolen vorkommenden Zellen.

2. Färbungen mit Alauncarmin und Bismarckbraun ergeben die Identität der erwähnten Zellen an den verschiedenen Orten.

3. Die beschriebenen Zellen zeigen als gemeinsames Erkennungszeichen einen eigenthümlichen hellen Protoplasmaring um den Kern herum.[2])

Man könnte mir nun in Bezug auf die Sekretion der Hexenmilch den Einwand machen, dass dieselbe kein physiologischer, sondern ein pathologischer Vorgang sei. Ich halte aber diesen Einwand nicht für stichhaltig, da nach meiner Ueberzeugung in diesem, wie wohl auch in manchem andern Falle die strenge Unterscheidung zwischen den Begriffen „pathologisch" und „physiologisch" nicht zulässig ist und höchstens ein Streit um Worte sein kann. Ein Vorgang, der nach dem Zeugniss aller Beobachter so ausserordentlich häufig und stets in derselben Lebenszeit eintritt, characterisirt sich schon durch diese Regelmässigkeit als ein physiologischer, der mit der Entwickelung des ganzen Organismus und den doch wohl physiologischen Veränderungen, die das extrauterine Leben hervorruft, zusammenhängt.

---

1) Partsch findet die Zellen in den Endbläschen meist etwas grösser als weisse Blutkörperchen. Mir ist dasselbe aufgefallen, jedoch ist diesem Umstande schwerlich grosse Bedeutung beizulegen, da ja ohne Zweifel die einwandernden Leukocyten sofort Veränderungen erfahren.

2) Vgl. auch die Zeichnungen Rauber's, Figur 6, 7, 8.

Zum Schluss sei mir noch eine Bemerkung über meine persönliche Stellung zur Sekretionsfrage gestattet. Partsch gesteht in seiner verdienstvollen Arbeit: „In den Endbläschen bin ich allerdings hier und da, abgesehen von dem körnig geronnenen Inhalt, auf Zellkörper gestossen, die ich für Lymphkörperchen halten musste, weil ich für eine andere Erklärung ihrer Existenz keine Anhaltspunkte fand“ (p. 18); er sagt dann aber weiter nach Mittheilung seiner Anschauung über die Sekretion (s. o.): „Ich muss vorläufig noch bei dieser Ansicht beharren, gegenüber der von Rauber vertretenen Anschauung. Die von ihm beschriebene starke Erweiterung und strotzende Füllung der Lymphgefässe mit Lymphelementen habe ich, besonders auch an den stark secernirenden Drüsen, nicht wahrnehmen können. Ebensowenig ist es mir gelungen, die Durchwanderung der weissen Blutkörperchen durch die Epithelschicht zu beobachten. Abgesehen davon erscheint es mir doch etwas kühn, die Thätigkeit der Epithelien auf die Sekretion eines Ferments zu beschränken, das den leichteren Umsatz des Albumins in Fett ermöglicht.“

Ich kann für meine Person versichern, dass ich anfänglich ganz Partsch's Standpunkt theilte, was den letzten Passus anbetrifft; auch mir erschien es widersinnig, einem Drüsenepithel diese ganz untergeordnete Rolle zuzuschreiben und die eigentliche Masse des Sekrets aus eingewanderten Blutkörperchen entstehen zu lassen. Durch die Untersuchung secernirender Drüsen von Neugebornen bin ich aber zu der Ueberzeugung gelangt, dass eine Einwanderung weisser Blutkörperchen in das Lumen der Alveolen wirklich vorkommt. Sehe ich also von aller Spekulation ab, so liegen mir bei der Sekretion der Hexenmilch folgende Thatsachen vor:

1. In den Epithelzellen finden sich Sekrettröpfchen [1]),

1) Nach Rauber entstehen die Fettkügelchen in den Epithelzellen dadurch, dass die Epitelialschicht als Dialysenmembran oder

die nach dem Lumen zu liegen und ohne jeden Zweifel ausgestossen werden, da man genau dieselben Tröpfchen (Fettkügelchen) auch in den Alveolenhöhlungen findet.

2. Man findet weisse Blutkörperchen zwischen den Epithelzellen und im Lumen der Alveolen, wo sie eigenthümliche Veränderungen erleiden.

Wir hätten also zwei Quellen für die Entstehung der Hexenmilch und kämen in die Lage, die Sekretionslehre von Heidenhain und Partsch mit der von Rauber vereinigen zu müssen. Weitere Ausführungen über diesen Punkt gestatte ich mir nicht, da ich die secernirende Drüse Stillender nicht untersucht habe. Ausserdem sind nach meiner Ansicht über diesen schwierigen Gegenstand noch so viele Untersuchungen anzustellen — namentlich über die Bildung und das Vorkommen der Fermente [1]) in der Brustdrüse —, dass das letzte Wort über die Sekretion noch nicht gesprochen werden kann.

Anhang.

Ich kann nicht umhin, an dieser Stelle noch einen eigenthümlichen Fund zu erwähnen, den ich in der Milchdrüse eines asphytisch gestorbenen Neugebornen machte. Es war Blut, ganze Mengen von rothen Blutkörperchen und wenig weisse in den Alveolen und Gängen der Drüse. In der Literatur habe ich vergeblich nach einer authentischen Mittheilung über eine gleiche Beobachtung gesucht; nur A. H.

---

durch ein Ferment die Eiweissstoffe durchtretenden Plasmas oder durchtretender Zellen schon innerhalb ihrer Substanz zerlegen (p. 42).

1) Ueber ein solches Ferment, durch welches Albumin in Caseïn verwandelt wird, liegen schon Mittheilungen vor von Kühne (Lehrbuch d. physiol. Chemie 1868 p. 568. Citirt nach Kemmerich), von Kemmerich (Pflüger's Archiv 2 Bd. 1869. p. 407) und von Dähnhardt (Pflüger's Archiv 3. Bd. 1870. p. 590 und 591). Letzterer konnte das Ferment mit Glycerin extrahiren.

Hassal[1]) erzählt folgenden Fall: „Ich war so glücklich ein ausgezeichnetes Beispiel von bluthaltiger Milch zu beobachten, ein so seltenes Vorkommen, dass Donné, als er seinen „Cours de Microscopie“ herausgab, bei all seinen Untersuchungen der Milch niemals auf diese pathologische Alteration derselben beim Menschen gestossen war.

Der Fall betraf eine junge Erstgebärende, bei welcher die Milch nicht zur gewöhnlichen Zeit eingetreten war, weshalb ihre Freundinnen ungeduldig wurden und eine derselben, dienstfertiger und zugleich unwissender als die andern, die Brustwarzen so gewaltsam hervorgezogen hatte, dass eine halb blutige, halb milchige Flüssigkeit ausgesogen wurde. Dieses Vorkommen der Blutkörperchen in der Milch kann nur die Folge von Ruptur eines der kleineren Blutgefässe der Mamma sein.“

Ich theile zunächst kurz meinen Befund mit. Die Drüsen des erwähnten neugebornen Knaben wurden in der früher beschriebenen Weise herauspräparirt und beide in Osmiumsäure von 0,1 % gehärtet. Ausdrücklich hebe ich hervor, dass zwar das ganze Kind in Folge der Asphyxie cyanotisch war, dass ich aber an den Drüsen und dem umliegenden Gewebe keinen Bluterguss wahrnahm. Nach der Härtung fertigte ich von unten her Horizontalschnitte an, die nun sämmtlich in den Alveolen und Milchgängen ausser der gewöhnlichen früher beschriebenen Emulsion, dem Produkt beginnender Sekretion der Hexenmilch, rothe Blutkörperchen enthielten, meist einzeln im Lumen zerstreut, manchmal in grösseren Mengen dicht bei einander, in der Emulsionsmasse oder ausserhalb derselben frei im Innern liegend. Ferner zeigte das ganze Drüsengewebe, wie sich durch Vergleichung mit andern Drüsen feststellen liess, eine starke

1) Arthur Hill Hassal, Mikroskop. Anatomie des menschlichen Körpers im gesunden und kranken Zustande. Uebersezt von Dr. O. Kohlschütter. Leipzig 1852. p. 111.

Hyperämie: die Capillaren und Gefässe kolossal gefüllt, aber auch im Bindegewebe zerstreut zahlreiche rothe und entsprechend weisse Blutkörperchen. Um die Membrana propria häuften sie sich oft in sehr grossen Mengen, zwischen den Epithelzellen habe ich dagegen nur in wenigen Fällen mit Sicherheit rothe Blutkörperchen erkennen können. Da durch viele Färbemittel, z. B. Osmiumsäure, Alauncarmin, die rothen Blutkörperchen nichts von ihrer eigenthümlichen gelbgrünen Farbe verlieren, so boten namentlich Präparate, die mit diesen Farbstoffen behandelt waren, ein sehr auffallendes und anziehendes Bild.

Indem ich mir nun die Frage vorlegte: Wie kommen die rothen Blutkörperchen in die Alveolen? dachte ich natürlich zuerst an die Möglichkeit, dass sie durch die Präparation und das Schneiden hineingerathen sein könnten. Da ich aber die Drüse wie alle andern in toto herausgenommen und erst nach vollständiger Härtung geschnitten hatte, so musste ich diese Eventualität ausschliessen. Darnach blieben folgende Möglichkeiten:

1) Das Blut ist ausgetreten durch Zerreissungen von Capillaren, oder Rupturen grösserer Gefässe, oder endlich durch Diapedesis aus veränderten Gefässwänden.

2) Das Blut ist in die Alveolen eingetreten durch gröbere Oeffnungen in einem zerissenen Milchgang (resp. in mehreren) oder auf dem Wege der Einwanderung durch die Membrana propria und das Epithel.

Lasse ich die Art, wie das Blut ausgetreten ist, dahin gestellt, so bleiben mir für das Eindringen des Bluts in die Alveolen zwei Möglichkeiten, von denen ich die letztere: Einwanderung durch mikroskopische Lücken in der gelockerten Membrana propria und Durchdrängen durch das Epithel aus folgenden Gründen für die wahrscheinliche halte:

1) Gröbere mechanische Insulte, die ein Zerreissen der Milchgänge hätten verursachen können, hatten hier nicht stattgefunden.

2) Weder makroskopisch noch mikroskopisch habe ich im Drüsengewebe Zerreissungen finden können.

3) Die Blutkörperchen fanden sich in den Alveolen beider Drüsen, was eine zufällige Ruptur der Milchgänge wenigstens sehr unwahrscheinlich macht.

4) Auf Horizontalschnitten durch die ganze Drüse zeigten alle Alveolen rothe Blutkörperchen, was bei einem Eindringen des Blutes durch Rupturen wahrscheinlich nicht der Fall gewesen wäre.

5) Die gleichzeitig vorhandene starke Hyperämie und die überall im Gewebe vorhandenen rothen Blutkörperchen sprechen für eine allgemein erfolgte Einwanderung, gegen ein lokales Hereinbrechen.

6) Ich habe in einigen Fällen rothe Blutkörperchen zwischen den Epithelzellen gesehen. Einmal sah ich ein solches mit einem Fortsatze noch zwischen zwei Epithelzellen stecken. Dass sich die rothen Blutkörperchen nicht so häufig zwischen den Epithelzellen fanden, als man vermuthen sollte, erkläre ich mir dadurch, dass die Passage, einmal begonnen, sehr rasch erfolgte. Diese Gründe bestimmen mich zu der Annahme, dass hier einmal wirklich eine Einwanderung der beiden Formelemente des Bluts stattgefunden hat. Dass übrigens dieser ganze Fall pathologisch [1]) ist, unterliegt keinem Zweifel.

---

1) Herr Geheimrath Professor Dr. Pflüger machte mich freundlichst darauf aufmerksam, dass auch das Eindringen des Bluts in die sich öffnenden Graaf'schen Follikel, welches ja ein Analogon zu unserm Falle ist, nach seinen Untersuchungen nur unter pathologischen Verhältnissen eintrete. In seinem Werke: Ueber die Eierstöcke der Säugethiere und des Menschen, Leipzig 1863, bemerkt er dazu, dass man den Bluterguss niemals finde, wenn man das betreffende Thier lebendig aufbinde, das Abdomen vorsichtig öffne und das Ovarium ausschneide. „Wenn man aber die Kaninchen durch einen Schlag auf den Kopf oder durch Durchschneidung des Halses tödtet, so wird man fast immer die frischen Corpora

Ich erkläre ihn mir so, dass aus den mit Blut überladenen Gefässen durch irgend einen Umstand der Austritt der Blutkörperchen möglich wurde, und dass die gleichzeitig durch beginnende Sekretion gelockerte Membrana propria den Eintritt derselben in das Innere der Alveolen, d. h. nach dem Ort des geringsten Widerstandes, gestattete. Und diese unter gewissen Umständen mögliche Einwanderung von Formelementen in die Alveolen ist ja das physiologisch allein interessante an unserm Fall. Leider habe ich bis jetzt keine ähnlichen Erscheinungen beobachten können, da während der letzten Monate in der hiesigen gynaekologischen Klinik überhaupt kein exitus lethalis neonati vorgekommen ist. Ich habe aber diesen Fall hier mitgetheilt, um die Aufmerksamkeit der Beobachter auf diesen Punkt hinzuleiten, da nur durch mehrfache Untersuchung ähnlicher Drüsen entschieden werden kann, ob hier Zufall oder Regelmässigkeit vorliegt.

Schluss.

Die Ergebnisse meiner Untersuchungen fasse ich in folgende Sätze zusammen:

1. Im extrauterinen Leben vergrössert sich die wachsende Milchdrüse nicht durch die Bildung solider Epithelknospen, sondern durch die Ausstülpung echter Follikel mit vorgebildetem Lumen und einschichtigem Epithel.

2. Die Epithelzellen neuzubildender Acini entstehen aus dem Epithelbelag älterer Acini; ihre bindegewebige Hülle

---

lutea mit Blut erfüllt finden" (p. 41). Pflüger sieht die Ursache der hier stattfindenden Capillar-Zerreissungen in allgemeinen, dem Tode vorangehenden Convulsionen, die das Blut aus den Extremitäten treiben und eine starke Füllung der Blutgefässe im Innern des Körpers bewirken. Der oben von mir beschriebene Fall, in welchem der Tod durch Asphyxie erfolgte, stimmt vollkommen zu dieser Erklärung.

besteht aus einem Korbzellengeflecht und einer Membrana propria und bildet sich durch Ausbuchtung derselben Hüllen an den Mutteralveolen.

3. Die sogenannte Hexenmilch Neugeborner ist das Produkt einer echten Sekretion und nach ihren morphologischen wie chemischen Bestandtheilen der eigentlichen Frauenmilch gleichartig.

4. In der secernirenden Drüse Neugeborner findet eine Sekretbildung in den Epithelzellen selbst und ausserdem eine Einwanderung weisser Blutkörperchen durch die Alveolenwand statt.

5. Die Membrana propria der Milchdrüsenalveolen ist unter gewissen Verhältnissen für Formelemente durchgängig.

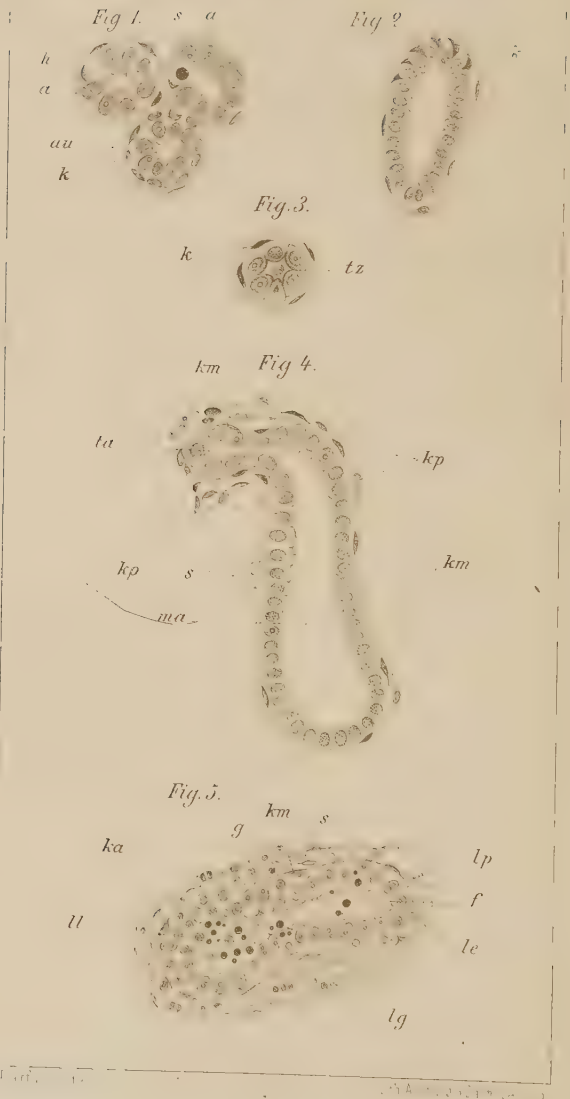
Fig 1.
s
a
h
a
au
k
Fig 2
Fig.3.
k
tz
km
Fig 4.
ta
kp
kp
s
km
ma
Fig.5.
km
s
g
ka
lp
f
ll
le
lg

Erklärung der Abbildungen.

Fig. 1. Aus der Brustdrüse einer 23jährigen Jungfrau. 1 Stunde in 1% Osmiumsäure gehärtet; Kernfärbung mit Alauncarmin. Zeiss F. Oc. II.

a a Alveolen; a u Ausführungsgang mit zahlreichen Endothelzellen. h helle Zelle, deren schwach granulirtes Protoplasma kaum sichtbar ist; der Kern liegt zusammengedrückt an der Basis. k Kerne der Korbzellen, die die Innenwand des Ausführungsganges bekleiden (Endothelzellen) s Secretbläschen in einer Epithelzelle.

Fig. 2. Alveole aus der Milchdrüse eines 17 Tage alten Hundes. Absoluter Alkohol. Alauncarmin. Zeiss F. Oc. II.

k Kerne der die Innenwand des Acinus auskleidenden Korbzellen, die hier weit zwischen die Epithelzellen hervorragen, weil der Schnitt etwas schief zur Hauptachse des Follikels gefallen ist.

Fig. 3. Das blinde Ende eines Follikels aus der Brustdrüse einer Jungfrau wie Figur 1.

k Kerne der Membrana propria. t z tiefer liegende, den Follikel nach unten zu abschliessende Zelle.

Fig. 4. Aus der Milchdrüse eines Meerschweinchens (14 Tage alt). Osmiumsäure. Alauncarmin. Zeiss F. Oc. I.

Die Mutteralveole (m a) hat durch Ausstülpung eine Tochteralveole (t a) gebildet. k m Kerne in der Membrana propria. k p Kerne des perialveolären Bindegewebes. s Saum der Epithelzellen, von Nussbaum neuerdings „Hülle" genannt; nicht als Cuticularbildung aufzufassen.

Fig. 5. Alveole aus der Brustdrüse eines 2 Tage nach der Geburt verstorbenen Knaben; die Drüse war angeschwollen und zeigte die Merkmale beginnender Sekretion. Osmiumsäure. Bismarckbraun. Zeiss F. Oc. I.

f Fetttröpfchen im Lumen und in den Epithelzellen. l l Lymphkörperchen im Lumen, l e dieselben zwischen den Epithelzellen, l p dieselben im perialveolären Gewebe und in den Lymphgefässen, l g dieselben in einem kleineren Blutgefäss. s Saum der Epithelzellen, der in diesem Falle nur aus geronnenem Eiweiss besteht, wie auch die Faserzüge g im Lumen. k m Kern der Membrana propria.

Vita.

Am 25. Jan. 1849 wurde ich zu Dinslaken, Reg.-Bez. Düsseldorf, geboren und in der evangelischen Confession erzogen. Meinen Vater verlor ich 1874, meine Mutter lebt in Dinslaken. Ich absolvirte das Gymnasium zu Duisburg, nahm Theil am Feldzuge 1870—71, studirte in Göttingen und Bonn Naturwissenschaften und Mathematik, wurde 1874 in Bonn zum Doctor philos. promovirt und absolvirte ebendaselbst 1875 das Examen pro facultate docendi. Darauf war ich ein Jahr als Probecandidat und wissenschaftlicher Hülfslehrer am Friedrich-Wilhelms-Gymnasium und drei Jahre als ordentlicher Lehrer am Marzellen-Gymnasium in Cöln thätig.

Herbst 1879 begann ich in Bonn meine medicinischen Studien, bestand im Sommer 1880 das Tentamen physicum und am 21. Juli d. J. das Examen rigorosum. Seit dem 1. April 1881 bekleide ich die Stelle eines Assistenten am anatomischen Institut.

Während meiner medicinischen Studienzeit hörte ich Vorlesungen bei den Herren Professoren und Docenten:

Binz, Busch, Burger, Doutrelepont, Finkelnburg, Finkler, Köster, von Leydig, Madelung, Nasse, Nussbaum, Pflüger, Ribbert, Rühle, Saemisch, Schulz, Trendelenburg, von la Valette St. George, Veit, Zuntz.

Allen diesen Herren sage ich meinen herzlichen Dank. Zu ganz besonderem Danke bin ich Herrn Professor Dr. Freiherrn von la Valette St. George und Herrn Professor Dr. Nussbaum für die Einführung in histologische Arbeiten und fortwährende Unterstützung bei meinen Untersuchungen verbunden.

Thesen.

1) Omnis nucleus e nucleo.

2) Die indirecte Kerntheilung schliesst die directe nicht aus.

3) Epithelium ex epithelio.

4) Alle echten secernirenden Drüsen haben einschichtiges Epithel.

5) Die Rauber'sche Theorie der Milchsekretion erklärt die Thatsachen am einfachsten.

6) Die Ursache aller Infectionskrankheiten sind niedere Organismen.

Opponenten:

Dr. phil. F. Rehorn.
Dr. phil. G. Haarmann.
Dr. med. W. Rühle.

1.50